Manual de Procedimientos para la

Toma de la Muestra de Citología Cervical

Manual de Procedimientos para la Toma de la Muestra de Citología Cervical.

Primera Edición 2006.

D.R. © Centro Nacional de Equidad de Género y Salud Reproductiva.
Secretaría de Salud.

Homero 213, piso 7
Col. Chapultepec Morales
Deleg. Miguel Hidalgo
México, D.F., C.P. 11570.

ISBN 968-811-870-2

Secretaría de Salud

Dr. Julio Frenk Mora
Secretario de Salud

Dr. Roberto Tapia Conyer
Subsecretario de Prevención y Promoción de la Salud

Dra. Patricia Uribe Zúñiga
Directora General del Centro Nacional de Equidad de Género y Salud Reproductiva

Dirección General Adjunta de Salud Reproductiva

Dra. Susana Prudencia Cerón Mireles
Directora General Adjunta de Salud Reproductiva

Dra. Mirella Loustalot Laclette San Román
Directora de Cáncer de la Mujer

Dra. Raquel Espinosa Romero
Subdirectora de Prevención del Cáncer Cérvico Uterino

Autores

Dra. Mirella Loustalot Laclette

Dra. Raquel Espinosa Romero

Dra. Irma Blas Rodríguez

Dr. Gerardo Vite Patiño

Dra. Olga Jerezano de la Rosa

Actualización de Documento

Lic. Emylsen García Morell

Lic. Luz María Espinoza Romero

Contenido

Introducción.....7

Objetivo del manual.....9

Estudio de citología cervical.....9

Contraindicaciones.....9

Toma de la muestra.....10

Material y equipo.....10

Procedimientos para la toma de la muestra.....14

Técnica para la toma de la muestra.....18

Técnica de extendido.....21

Técnica para la fijación.....22

Definición y criterios para una muestra satisfactoria (adecuada).....26

Envío y transportación de la muestra.....27

Entrega de resultados y seguimiento de casos.....28

Introducción

El cáncer cérvico uterino es la primera causa de muerte por cáncer en la mujer mexicana. Es uno de los cánceres en los que es posible hacer detección temprana, así tambien existen tratamientos resolutivos de fácil aplicación que lo hacen practicamente curable.

La experiencia de otros países muestra que la mejor alternativa para prevenir la mortalidad por cáncer cérvico uterino es la detección y el tratamiento de los procesos inflamatorios cérvico vaginales y lesiones precursoras como son: la displasia leve NIC 1, (lesión de bajo grado) moderada NIC 2, severas y el cáncer *in situ*, NIC 3 (lesión de alto grado).

Para la detección temprana del cáncer cérvico uterino, la citología cervical (Papanicolaou), es el método de tamizaje de elección, a nivel mundial. Los países del primer mundo han disminuido su mortalidad a través de la citología ginecológica, con programas de cobertura y calidad bien establecidos.

En la actualidad, el papel del VPH en el desarrollo de las neoplasias cervicales es indiscutible, el cáncer cérvico uterino, es el resultado de un proceso dinámico que se inicia, a partir de la infección por VPH, aunada a factores de riesgo, que conduce a una etapa preinvasora. Este proceso es asintomático y de evolución muy lenta, lo que permite diagnosticar y tratar oportunamente este padecimiento.

El cáncer cérvico uterino tiene una evolución bien identificada, con la presencia de lesiones precursoras denominadas «displasias» las cuales se clasifican por el Sistema Bethesda como anormalidad en células epiteliales: Lesión escamosa intraepitelial de bajo grado (LEIBG) incluyendo infección por virus del Papiloma humano / displasia leve NIC 1, y en lesiones escamosas intraepiteliales de alto grado (LEIAG) incluyendo en estas categorías a la displasia moderada, grave y el cáncer in situ (NIC 2 y NIC 3) y por último cárcinoma epidermoide invasor.

Estudios previos han demostrado que el tiempo que transcurre entre una displasia leve hasta el cáncer invasor es de 10 a 20 años, lo cual permite a través de la detección temprana interrumpir el curso de la enfermedad.

Es importante hacer notar que no todas las displasias evolucionan a cáncer, ya que se ha comprobado que las lesiones intraepiteliales de bajo grado (NIC 1 e infección por VPH) presentan una regresión del 57% una persistencia de 32% y progresión a displasia grave de 11% y 1% de invación. Dentro de las lesiones de alto grado en donde están incluidas, las displasias moderadas (NIC 2) presentan una regresión del 43% una persistencia de 35% y progresión a displasia grave del 22% y 5% de invasión. En el caso de displasias graves (NIC 3) éstas presentan una regresión del 32% una persistencia menor de 56% y el 12% evolucionan a cáncer invasor.

De acuerdo con la historia natural del cáncer cérvico uterino, la edad promedio en la que se detectan las lesiones más frecuentementes es: displasia leve lesión de bajo grado (NIC 1), de 20 a 30 años, la lesión de alto grado, displasia moderada (NIC 2) y displasia severa (NIC 3) de 35 a 45 años con relación a la detección de casos positivos, el cáncer *in situ* es más frecuente entre los 40 a 45 años, el cáncer microinvasor entre los 45 a 50 años, y el invasor de los 50 años en adelante.

Con respecto a los síntomas y signos presentes en la enfermedad, en los casos de lesiones de bajo y alto grado (NIC) displasias y cánceres iniciales (in situ y microinvasor) suelen no dar sintomatología, la única forma de ser diagnosticados es mediante el estudio citológico.

Cuando el cáncer se encuentra en etapa invasora la manifestación más común es la dispaurenia, sangrado y dolor. A la exploración se observa deformación del cuello uterino por tumoración.

Las pacientes con diagnóstico de lesiones de alto ó bajo grado así como el cáncer deben canalizarse a la clínica de displasias, o al centro oncológico para su estudio colposcópico y toma de biopsia dirigida para su confirmación diagnóstica y tratamiento, según sea el caso.

Objetivo del manual

Establecer criterios homogéneos de los procedimientos para la toma de la muestra, que permita la adecuada interpretación y diagnóstico citológico de las alteraciones precancerosas y cáncer.

Estudio de citología cervical

El estudio está indicado en las mujeres de 25 a 64 años prioritariamente en quienes nunca se lo han realizado ó que tengan algunos de los siguientes factores de riesgo.

- Inicio de relaciones sexuales antes de los 18 años.
- Infección por virus del papiloma humano.
- Mujer de 25 a 64 años de edad.
- Múltiples parejas sexuales del hombre y de la mujer.
- Antecedentes de enfermedades de transmisión sexual.
- Tabaquismo.
- Desnutrición.
- Deficiencia de antioxidantes.
- Pacientes con inmunodeficiencias.
- Nunca haberse practicado el estudio citológico cervical.

Contraindicaciones

La única contraindicación es la presencia de sangrado menstrual.

Toma de la muestra

Citología cervical para la detección del Cáncer Cérvico Uterino

Las células que se descaman del epitelio que reviste el cérvix constituyen material de estudio de la citología, que a partir de George N. Papanicolaou, es un imprescindible método diagnóstico para detectar el cáncer cérvico uterino, en sus etapas iniciales y otras anormalidades del tracto reproductor femenino. Este estudio es una prueba de tamizaje basada en una cadena de procediimientos a partir de la obtención por raspado o cepillado, para formar una monocapa del material en el portaobjeto, fijados y teñidos correctamente en el laboratorio para su interpretación.

La toma de muestra para citología cervical no es sólo una rutina instrumentada, sino un procedimiento sistematizado y guiado clínicamente para obtener la información y material suficiente para que el citotecnólogo, citólogo o patólogo, realicen un diagnóstico preciso.

Fig. 1

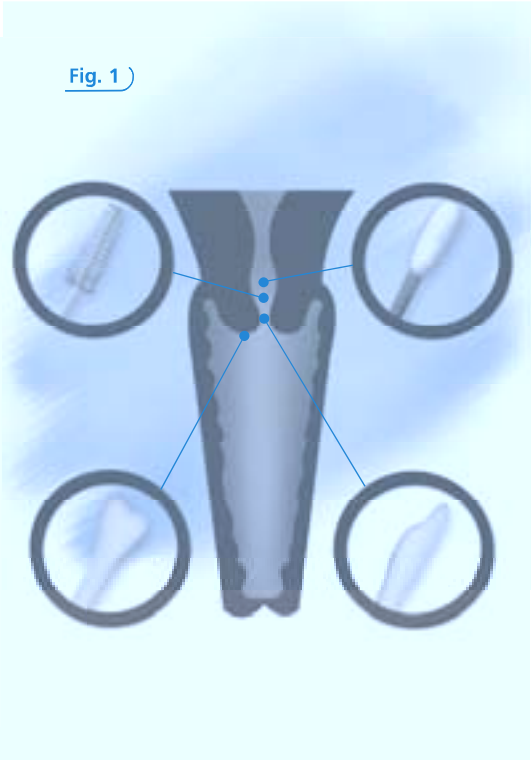

El personal que realiza la toma de la muestra debe conocer los aspectos teóricos y prácticos que sustentan la importancia de obtener muestras adecuadas por lo que se enfatiza la necesidad de conocer el material y equipo (fig. 1) así como su uso correcto.

¿Quiénes deben realizar el procedimiento?. Los responsables del procedimiento son: el personal de enfermería y los médicos de las unidades de salud, siendo necesario que estén debidamente capacitados, ya que todas las actividades o pasos de este procedimiento repercutirán en el objetivo final, que es identificar el mayor número de mujeres con lesiones precursoras y cáncer, que permita reducir al mínimo los posibles factores que intervienen en una toma inadecuada.

Material y equipo

Hoja de solicitud y reporte de resultados de citología cervical

Se deben registrar todos los datos consignados en la hoja de Solicitud y Reporte de Resultados de Citología Cervical, cuidando que la información sea clara y precisa, ya que parte de la información orientará al citotecnólogo en la búsqueda intencionada de elementos que ayudarán a conformar el diagnóstico citológico, y el resto de la información facilitará el seguimiento de los casos, así como su registro en el sistema de información.

SOLICITUD Y REPORTE DE RESULTADO DE CITOLOGIA CERVICAL



Fig. 2

Portaobjetos

Es una laminilla rectangular de vidrio de 25 x 75 mm. con un espesor de 0.8 a 1.1 mm; con área esmerilada o sin ella en un tercio de la superficie de una de sus caras, (fig. 2) en donde se anotan los datos de identificación de la usuaria y la fecha; en el resto de la superficie, se deposita el material biológico en cantidad suficiente para su observación en fresco o posterior a la tinción; la laminilla debe manejarse siempre por los bordes, nunca por las caras.

Fig. 3

Lápiz marcador

Es el utensilio con el cual se rotula la laminilla. Los hay de distinto material como son los de punta de diamante o tungsteno. (fig. 3).

Puede utilizarse un lápiz de grafito, del número 2 ó 2 1/2, para rotular sobre el área esmerilada que poseen algunas laminillas.

Fig. 4

Espátula de Ayre Modificada.

Es un instrumento alargado de 17.5 cm. con dos diferentes extremos, uno en forma semicónica terminada en punta (fig. 4) que permite la toma de la muestra del canal endocervical y la otra de forma bifurcada, para la toma de la muestra del exocérvix.

Fig. 5

Hisopo

Es un palillo de madera de 18 cm de longitud aproximadamente, con uno de sus extremos cubierto de algodón no absorbente (fig. 5), que por sus características físicas se utiliza para tomar muestras en mujeres climatéricas, premenopáusicas o postmenopáusicas y adolescentes, que mantiene íntegras las células sin producirles modificaciones.

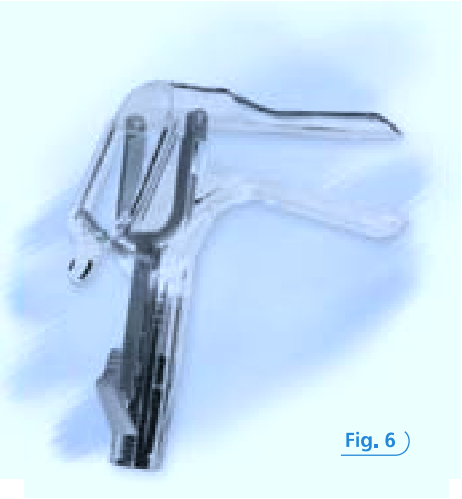

Fig. 6

Espejo vaginal de Graves

Es un instrumento de dos valvas, una superior móvil y otra inferior fija; cada una con su brazo correspondiente y un tornillo que permite la abertura e inmovilización de las valvas (fig.6), y sirve para visualizar la cavidad vaginal y el cuello uterino. Existen diversos tamaños y seleccionará el más adecuado a la complexión de la mujer.

Guantes

Pueden ser de látex no desechable o de otros materiales desechables (fig.7), para evitar contaminar el equipo y el contacto directo con la paciente.

Fig. 7

Fijadores

- Alcohol Etílico 96% (fig.8).
- Citospray (alcohol base y una sustancia cerosa).
- Alcoholes: metanol 100% propanol 80% e/o isopropanol 80%.
- Otros aerosoles sin laca.

Un fijador apropiado para el citodiagnóstico debe reunir las siguientes características:

Cubrir y penetrar la célula rápidamente; reducir la posibilidad de que la célula se contraiga, mantener la morfología íntegra; inactivar la autolisis enzimática; reemplazar la hidratación celular; permitir la permeabilidad de la tinción a través de la membrana plasmática; permitir la adhesión celular al portaobjeto; unir las tinciones subsecuentes de acuerdo al método usado; ser bactericida, y conservar permanentemente las células.

El alcohol etílico (Etanol al 96%) es de acción rápida, no tóxico, confiable que produce mínimos cambios de encogimiento y endurecimiento celular.

El citospray es un fijador soluble en agua, compuesto por un alcohol como base y una sustancia cerosa que otorga una delgada protección celular. Cuando la muestra es recibida en el laboratorio éste es removido y se completa la fijación en el proceso de tinción.

Fig. 8

Para fijar la muestra se puede hacer introduciéndola directamente en un recipiente con tapa y alcohol de 96% (fig.8), por 30 minutos como mínimo para su fijación total.

Fig. 9

Es importante que la muestra se fije en un tiempo menor de 5 segundos posteriores al extendido, para evitar que se deshidrate y que se altere la morfología de las células.

Mesa de exploración

Lo más conveniente es disponer de una mesa de exploración ginecológica con pierneras o taloneras, si no se cuenta con ella se podrá utilizar una mesa o cama, que permita una posición adecuada. (fig.9)

Fig. 10

Fuente de luz

Lámpara de chicote o linterna sorda que proporcione iluminación suficiente y permita una clara visualización de los genitales femeninos y del cuello uterino, que permita identificar posibles patologías y tomar una muestra citológica adecuada. (fig.10)

Fig. 11

Mesa de Mayo

- Estructura de acero inoxidable
- Cubierta en plancha de acero inoxidable, con pestañas en bordes superiores y plegadas (sin cantos vivos)
- Cuatro ruedas de 03, doble giro, con banda de goma
- Dimensiones de bandeja: 60cms. x 70 cms.
- Tipos de estructura (alternativas)
  a) Estructura cromada y bandeja de acero inoxidable
  b) Estructura de acero inoxidable y bandeja de acero inoxidable (fig.11)

Toma de la muestra

Para garantizar una adecuada atención a la usuaria se deben tener en cuenta:

- La privacidad en la atención
- La disponibilidad de insumos y equipo necesario
- La orientación y consejería es informar previamente a la mujer sobre el procedimiento a realizar
- El consentimiento informado de la usuaria
- La capacidad técnica para el procedimiento por el prestador del servicio
- La calidez en la prestación del servicio.

Preparativos para la toma

Atención y entrevista de la usuaria

Es conveniente atender a la usuaria en presencia de otra persona, siempre con cortesía y pleno respeto.

Se debe garantizar un espacio independiente donde la mujer se sienta cómoda, evitando la entrada y salida de personal.

Fig. 12

Se le debe informar que el procedimiento es sencillo y que le puede ocasionar algunas molestias, especialmente al introducir el espejo, por lo que hay que explicar cada paso; dura sólo unos minutos y que no tiene riesgos; así mismo, habrá que realizar el interrogatorio, registrar la información en la Hoja de Solicitud y Reporte de Resultados de Citología Cervical (Anexo 1, con precisión y claridad, siguiendo el instructivo para su llenado; y mencionarle la importancia de acudir a la entrega de resultado y cumplir con las indicaciones médicas.

Preguntas Importantes:

- Durante el interrogatorio, para identificar factores de riesgo, es responsabilidad del personal de salud brindar información a la usuaria acerca de las conductas a tomar para modificar los factores de riesgo (fig. 12).

Autocuidado de la Salud

- Higiene genital.

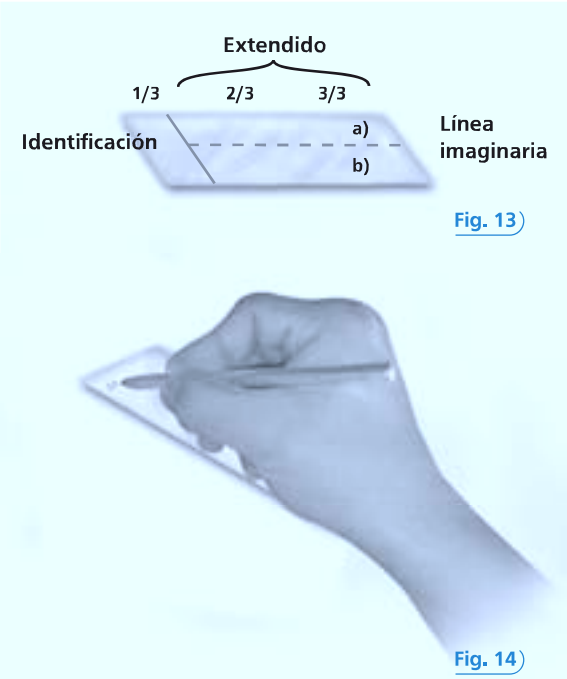

Fig. 13

Fig. 14

- Atención de infecciones en ella y su pareja.
- Alimentación basada en vitaminas A,C,E y folatos.

Preparación del material y equipo

Antes de atender a la usuaria, verificar que el material y equipo que se utilizará, esté completo y esterilizado o desinfectado, en caso de no disponer de autoclave.

Rotulado de la laminilla

Rotular antes de tomar la muestra, apoyándose en una superficie plana y fija; tomar el lápiz con fuerza y deslizarlo para marcar firme y claramente en el tercio superior de la laminilla las iniciales de apellidos y de nombre(s) de la usuaria fecha de toma y número de citología. (figs. 13-14). Antes de extender la muestra, verificar que la laminilla este libre de polvo, grasa u otro material, aun cuando en ese momento se haya extraído de su caja; si es el caso, limpiarla.

Colocación de la usuaria

Fig. 15

Una vez preparada la usuaria pedirle suba a la mesa de exploración y auxiliarla para adoptar la posición ginecológica.

En el caso de no disponer de este mueble, puede usarse una mesa o la cama. Recostar a la usuaria en la orilla, haciendo que flexione ambas piernas con las rodillas y talones juntos, acercándolas a los glúteos y enseguida separar las rodillas para exponer la región genital.

Usar un campo o sábana limpia para cubrirla de preferencia hasta las rodillas y enfocar la fuente de luz al área genital. (fig.15)

Colocación de guantes

Colocarse los guantes en ambas manos y mantenerlos hasta retirar el espejo y evitar el exceso de talco, cuidando que no caiga sobre la laminilla o en el vaso de copli recuerde que deberá tomar la laminilla sólo por el tercio de la identificación y/o bordes de la laminilla.

Fig. 16

Valoración ginecológica exterior

Se inicia por inspección de los genitales externos buscando lesiones macroscópicas como: prolapso uterino, tumores, huellas de rascado, (fig. 16) flujo, manchas discrómicas, lesiones exofíticas, etc; posteriormente anotar los datos observados en la hoja de solicitud y resultado de la citología cervical. (fig.17)

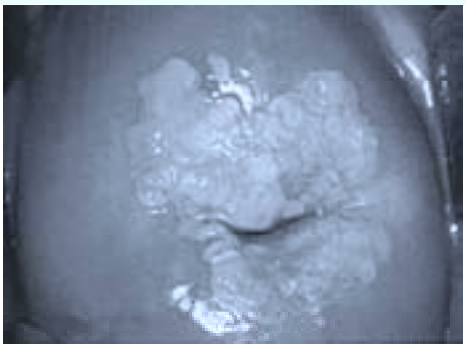

Fig. 17

Fig. 18

Colocación del espejo vaginal

Se debe evitar el empleo de lubricantes, aceites y jalea previa a la colocación del espejo, (fig. 18) ya que ocasiona que las células se cubran por una capa, lo que impide la interpretación citológica. De ocurrir la toma será clasificada como inadecuada. No olvide seleccionar un tamaño adecuado a la complexión de la mujer.

Tomar el espejo estéril o desinfectado, colocarlo en la palma de la mano con las valvas cerradas, entre los dedos índice y medio. El cuerpo del espejo se sujeta con los dedos anular y meñique. Con los dedos índice y pulgar de la mano contraria, separar los labios menores y visualizar el vestíbulo vaginal.

Con las valvas cerradas, introducir suavemente el espejo formando un ángulo de 45 grados o en forma vertical 90 grados con relación al piso de la vagina. En ese momento se pide a la usuaria que puje, avanzando a la vez el espejo hasta el tercio medio de la vagina. Girarlo presionando la palanca que abre la valva superior con el dedo pulgar de la mano que sostiene el espejo; para abrir las valvas introducirlo un poco más hasta localizar el cérvix sin lastimarlo. (fig. 19)

En mujeres de mas de 50 años, o en mujeres que refieren dolor a la introducción se recomienda lubricar el espejo con solución fisiológica o agua para introducirlo con mayor facilidad y evitar daño.

Al observar el cuello uterino debe hacerse la búsqueda intencionada de lesiones como laceraciones o desgarros ocurridos en el parto y algunas irregularidades provocadas por procesos patológicos; cuando presenta inflamación el cuello uterino se torna rojo violáceo, despulido y sangra ocasionalmente con el roce del espejo vaginal en infecciones crónicas con edema; en la formación de quistes glandulares se observa una deformación del cuello uterino y alargamiento en el prolapso acentuado. Es importante mencionar que antes de la toma de la muestra, no se debe realizar exploración por palpación de la vagina y cuello uterino.

En caso de existir secresión o sangre separarla cuidando de no tocar el epitelio del cuello ya que de no hacerlo sería una muestra inadecuada.

Fig. 19

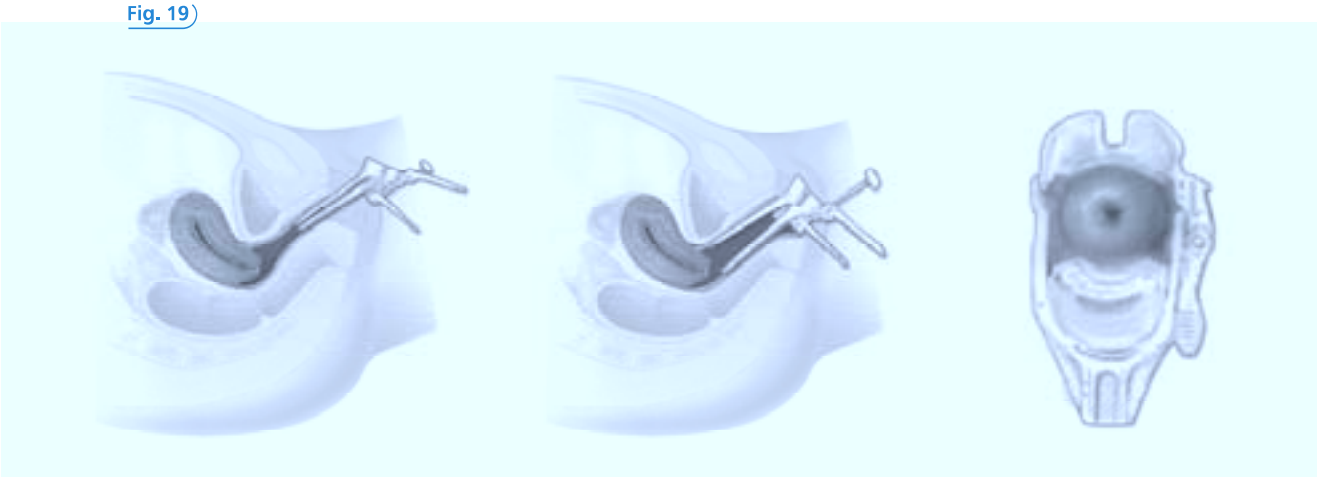

Aspectos usuales del cérvix

Figura 20:
a) Cérvix de nulípara.
b) Cérvix posterior a parto.
c) Cérvix de multípara, laserado.
d) Cérvix en eversión.
e) Cérvix quistes de Naboth.

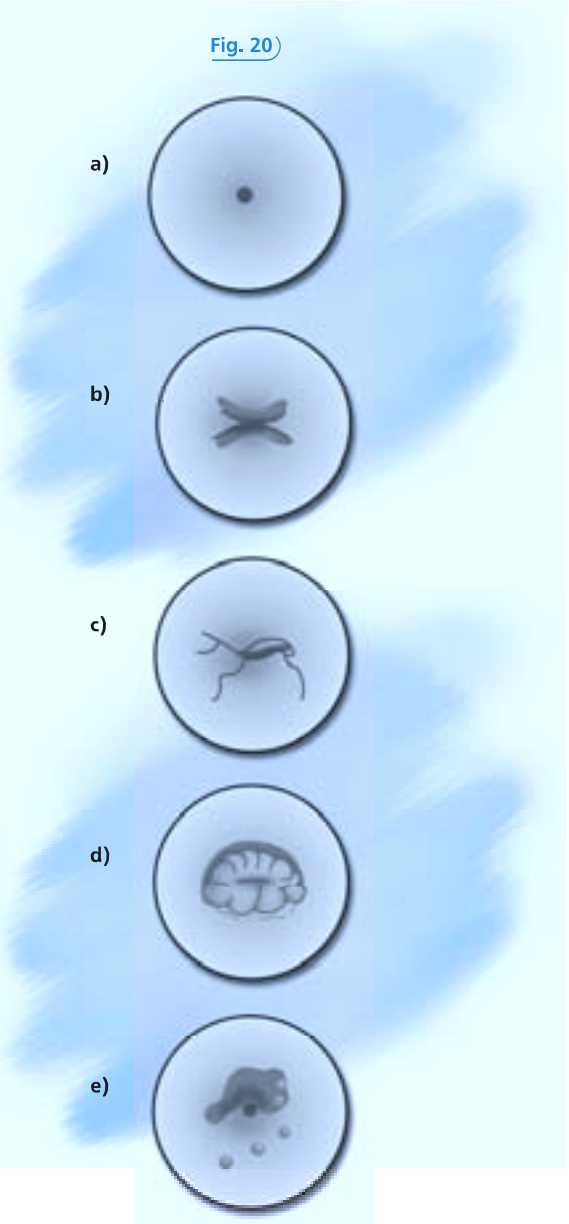

Técnica para la toma de la muestra

Toma con la espátula de Ayre

La muestra del cuello uterino con la espátula de Ayre modificada se realiza tomando una muestra suficiente del endocérvix y otra del exocérvix.

Fig. 21

Toma exocervical

Deslizar la espatula de Ayre por el extremo bifurcado y colocarla en el orificio cervical. Girar a la derecha 360° haciendo una ligera presión para obtener muestra de todo el epitelio exocervical. (fig.21)

Prestar atención especial en recorrer el perímetro del orificio cervical cuando presenta forma irregular. Retirar la espátula y volver a introducirla por el extremo semi-cónico para la toma del endocervix.

Toma endocervical

Introducir la espátula por la parte en forma cónica en el orificio del canal cervical, hacer una ligera presión deslizándola y girando a la izquierda 360°. Extender en la laminilla la muestra y en menos de 5 segundos fijarlos en alcohol de 96%, manteniendo cerrado el recipiente (fig. 22).

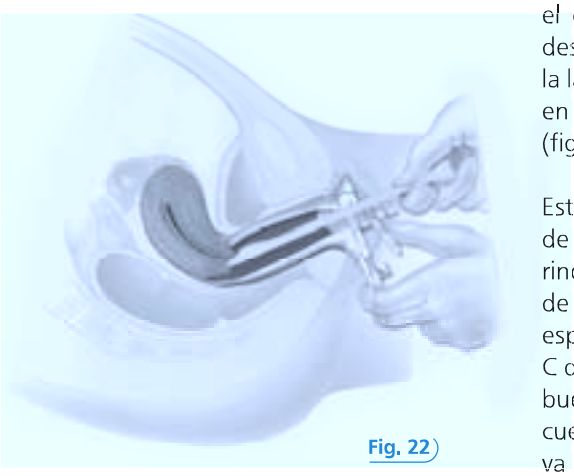

Fig. 22

Esta técnica en particular puede sufrir modificaciones de acuerdo a las variaciones que adopta el cuello uterino, que está siendo examinado y de la localización de la zona de transformación. Por ejemplo usando la espátula de Ayre como se ilustra en las imágenes A, B y C de la fig. 23, es la técnica satisfactoria para tomar una buena muestra, pero no sería satisfactoria en el tipo de cuello post-tratamiento o cuello retraído como se observa en la imagen D

Toma con cepillo endocervical o hisopo

La toma con cepillo endocervical o con hisopo de algodón no absorvente (fig. 23-24), está indicada para tomar muestras en mujeres en período de climaterio, premenopausia o postmenopáusica, adolescentes sin eversión glandular o pacientes en seguimiento postratamiento. Se introduce el cepillo o hisopo con suavidad en el orificio cervical realizando un giro a la derecha y se retiira para el extendido.

Fig. 23

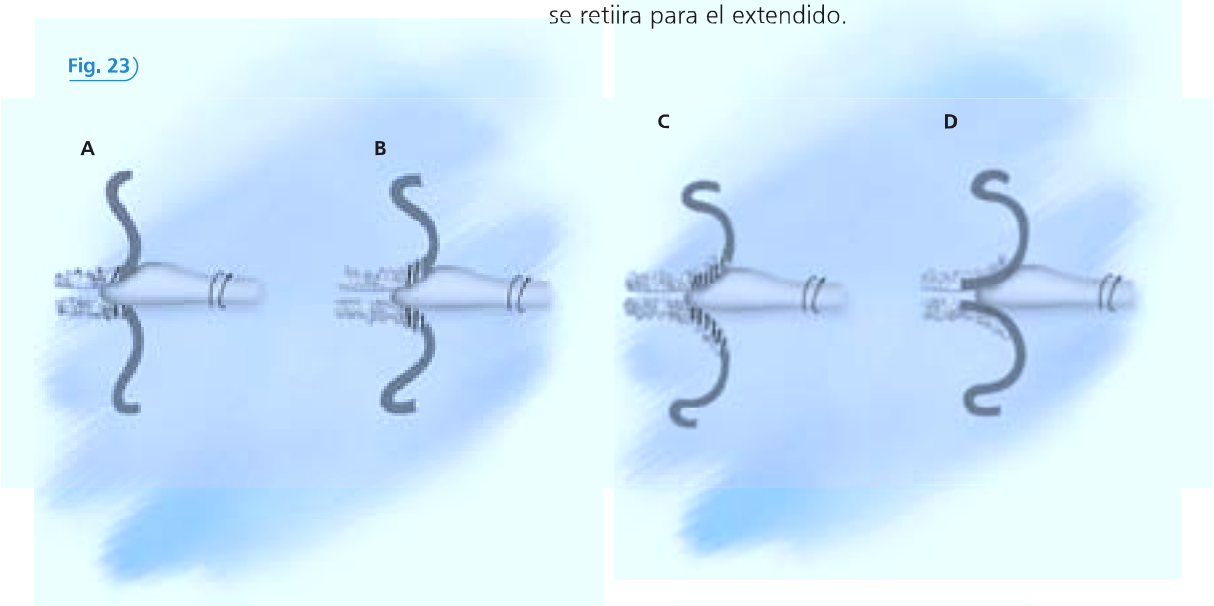

Fig. 24

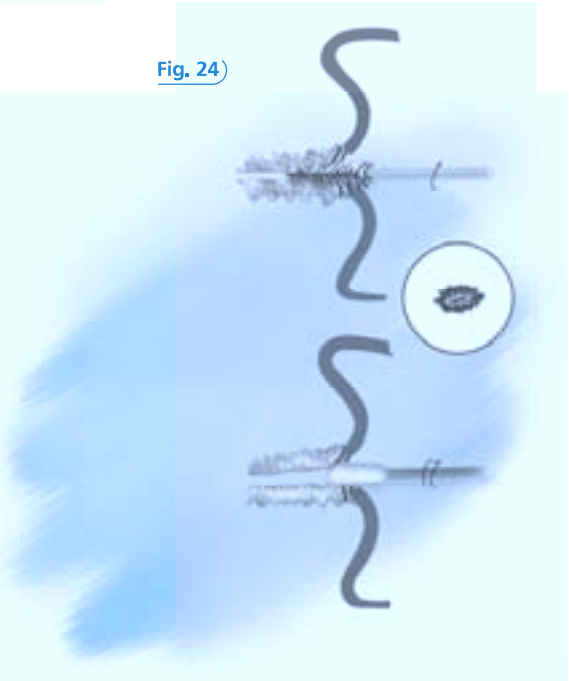

Al utilizar el cepillo endocervical o el hisopo, se debe tomar en cuenta la técnica descrita, y considerar que si la muestra es tomada de la zona de transformación como se ve en la figura A fig. 25 ésta será satisfactoria; si la zona de transformación está reducida o extensamente evertida figura B fig. 25 y C fig. 25, la muestra sera dudosa; cuando la zona de transformación se encuentra retraída hacia el canal endocervical figura D fig. 25, será insatisfacoria. El área negra corresponde al epitelio escamoso maduro, el área rayada es la zona de transformación y el área con puntilleo es la zona endocervical original. (fig. 25)

Fig. 25

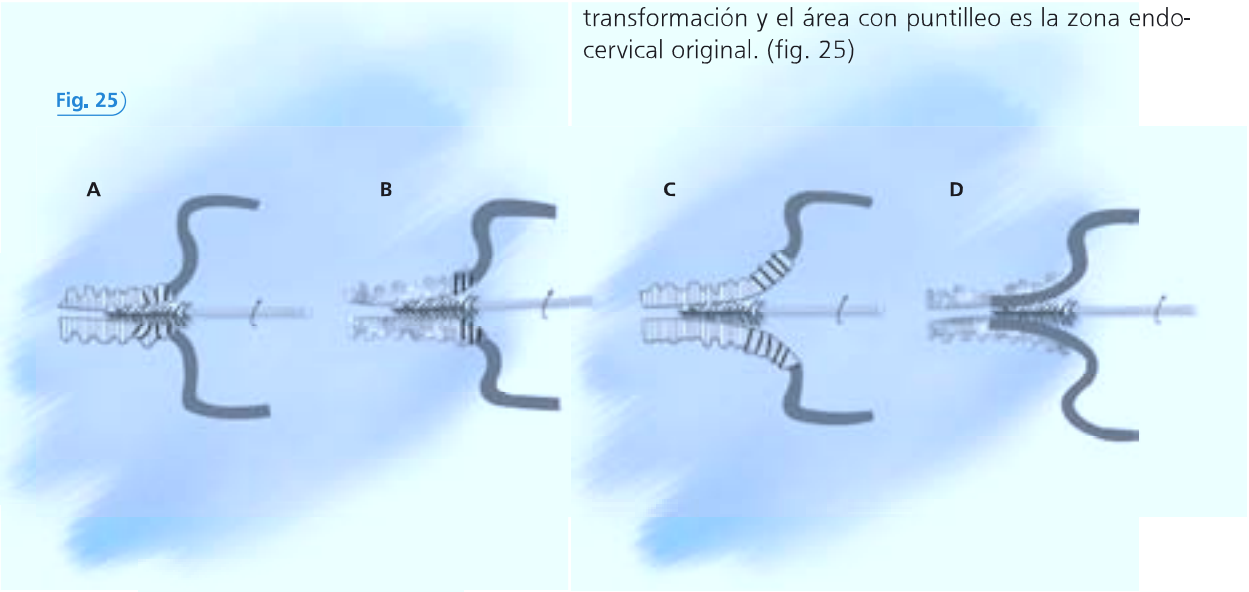

Fig. 26

(A) zona de transformación, (B) zona de transformación evertida, (C) ampliamente evertida, (D) zona post-menopausia (retraída) o post-tratamiento.

Cuando el cuello presenta una zona de transformación pequeña como muestra la imagen siguiente, las técnicas con espátula de Ayre modificada o con cepillo endocervical proporcionarán una muestra satisfactoria. (fig.26)

Cuando la zona de transformación esta expuesta extensamente, como se ilustra, la espátula de Ayre se ajustará al contorno de esta zona, la técnica proporcionará una muestra satisfactoria y representativa. Con el uso del cepillo endocervical se obtendrá una muestra dudosa por escasas células de la zona de transformación, aunque se obtengan abundantes células endocervicales.

En el caso donde la zona de transformación se encuentra muy retraída hacia el interior del canal endocervical como se ve en la siguientes figuras, (figs. 27-28) no es posible tomar una muestra adecuada con la espátula de Ayre o el cepillo endocervical, por esta razón es recomendable el uso de un hisopo de algodón no absorbente humedecido en solución fisiológica o con agua estéril.

Fig. 27

Fig. 28

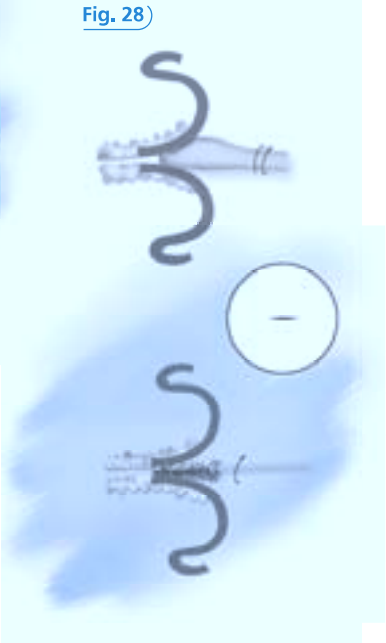

Si la paciente esta histerectomizada, se procederá a tomar una muestra del fondo del saco vaginal o cúpula, con el lado bifurcado de la espátula. Esta muestra servirá para detectar alguna lesión en vagina, ya que esta zona puede desarrollar lesiones. (fig. 29)

Fig. 29

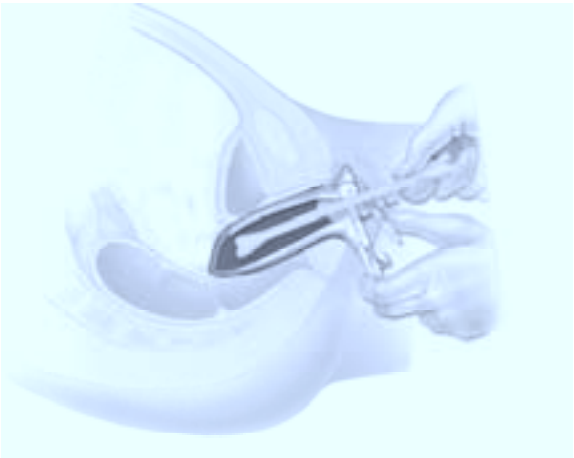

Técnica de extendido muestra endocervical

El extendido de la muestra obtenida de forma correcta es fundamental para alcanzar la máxima eficacia de la citología cervical.

Exocervix y Endocervix

Tomar la muestra endocervical y extenderla en la laminilla porta objetos de manera longitudinal de forma contínua, delgada y uniforme, despues de tomar la muestra de exocervix invertir la espátula y tomar de endocervix e inmediatamente extender respectivamente las 2 muestras como se indica. (fig. 30)

Fig. 30

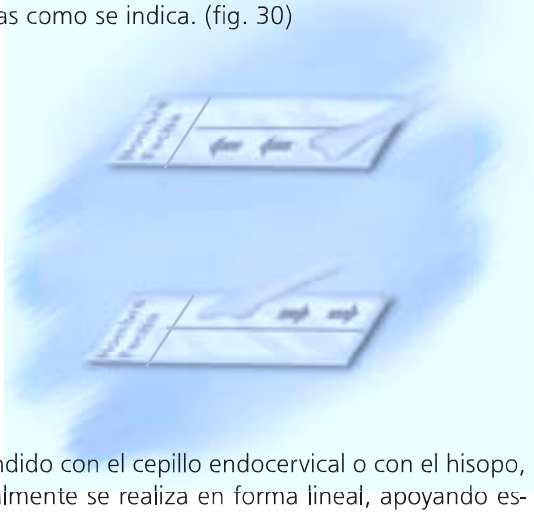

El extendido con el cepillo endocervical o con el hisopo, habitualmente se realiza en forma lineal, apoyando estos instrumentos sobre la laminilla en la porción cercana al rotulado y con un movimiento de rodamiento deslizarlo sobre la superficie de forma amplia y uniforme hasta aproximarse al extremo de la laminilla. (fig. 31)

Fig. 31



Técnica para la fijación

Fig. 32

Fig. 33

Se han realizado estudios que indican que la inmersión de la muestra citológica cervical en alcohol de 96º en los primeros 5 segundos posteriores a la toma, permite que se conserve en condiciones adecuadas para los procesos de tinción y lectura. Por esta razón haremos una breve descripción del material para la fijación.

Para la fijación de la muestra en alocohol se requiere de un recipiente ex-profeso, este podrá ser un vaso de Coplin. Siendo este de polipropileno con tapa de rosca, su base es ancha lo que permite soporte y estabilidad, sus medidas 11.5 cm. de altura, diámetro del cuerpo 4 cm., diámetro de la base 6 cm. (Figs. 32-33)

En su interior tiene 5 ranuras para separar y acomodar 10 laminillas estandar, colocadas una por una, en cada espacio. Al terminar de colocar, repetir el proceso en el sentido contrario, en la parte carente de material siendo el objetivo que el material de una no toque la otra. (fig. 34). El nivel de alcohol debe cubrir todas las laminillas, las cuales deben ser como máximo10 laminillas por vaso. Las laminillas deben extraerse en un tiempo mínimo de 5 segundos.

Fig. 34

Cuidados para la fijación usar alcohol 96º

El llenado de pimera vez requiere 65 ml de alcohol del 96º. Mantenimiento 1 ml. por semana, cada vaso utiliza 3.5 lt/año. No utilizar alcohol de diferente grado (fig. 35).

La humedad ambiental puede modificar moderadamente los requerimientos de alcohol por lo que es necesario abrirlo para su uso y cerrarlo inmediatamente después de usarlo (fig.36).

Cambio de alcohol, cuando se extraen las laminillas, el alcohol del vaso deberá ser filtrado con papel filtro-40 el cual puede ser utilizado.

El alcohol no debe durar mas de un mes en el frasco (fig.37).

Fig. 35

Fig. 36



Fig. 37

El número máximo de veces que se puede filtrar el alcohol es de cuatro veces (Fig.38), posteriormente el vaso de Coplin debe ser perfectamente lavado. (fig. 39)

Fig. 38

Fig. 39

El alcohol utilizado debe desecharse. No debe tener otro uso (fig. 40)

Fig. 40

Conclusión del procedimiento de la toma de la muestra

Al retirar el espejo, aflojar el tornillo que fijó las valvas, pidiendo a la usuaria que puje, y retirarlo lenta y suavemente revisando las paredes vaginales hasta el introito y observando si hay lesiones; en caso de observar secreciones, informar y mostrar el espejo a la usuaria para evitar que se atribuya su presencia al procedimiento (fig. 41). En este caso le recomendará acudir a su médico para recibir tratamiento hasta que se tenga el resultado.

Ayudar a la usuaria a incorporarse y bajar de la mesa.

Fig. 41

Depositar el espejo en agua con jabón y cloro para posteriormente lavarlo, desinfectarlo o esterilizarlo.

Al término de cada jornada de tomas de papanicolaou, el o los frascos utilizados para la fijación se deberán lavar perfectamente con cepillo solo agua corriente. (no usar jabón, detergente o cloro) para evitar alterar la concentración del alcohol utilizado para fijación. (fig. 42).

Fig. 42

Definición y criterios para una muestra satisfactoria (adecuada)

La toma de la muestra de Papanicolaou, es el inicio de una serie de pasos en un proceso de detección, si no se realiza de acuerdo a la técnica descrita, se obtienen interpretaciones erróneas como pueden ser falsas positivas, falsas negativas o deficientes que impidan emitir un resultado (fig.43).

Las muestras se clasifican como adecuadas o inadecuadas.

Fig. 43

Muestra adecuada

- Hoja de solicitud de reporte y solicitud de resultados parcialmente requisitada.
- Hoja de datos clinicos.
- Muestra parcialmente obscurecida por sangre, inflamación, áreas gruesas, pobre fijación, artefacto de desecación, contaminantes que imposibilitan ver el 50 a 70% de las células epiteliales.
- Ausencia de células endocervicales y de la zona de transformación.

Muestra inadecuada

- Falta de información de la paciente, laminilla que este fragmentada y no puede ser reparada.
- Escasas o insuficientes células epiteliales escamosas, cubriendo menos del 10% de la superficie de la laminilla.
- Sangre, células características de inflamación, muestra gruesa en la laminilla, pobre fijación, secado al aire sin fijar, artefactos, contaminantes, que imposibilitan la interpretación en 75% o más de las células epiteliales.
- Sin embargo si se detectan células anormales, las muestras nunca deberán clasificarse como inadecuadas, debiendo ser consideradas satisfactoriamente pero limitadas.

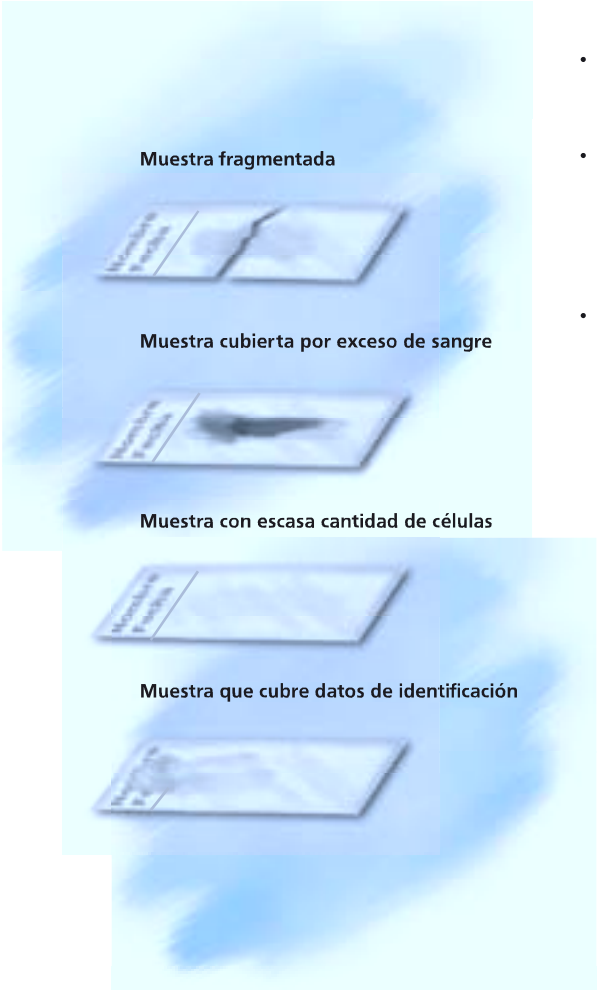

Envío y transportación de la muestra

Fig. 44

Se puede colocar la laminilla con la muestra en una cartera, bolsa de papel, plástico o envolverla con papel estraza y engrapar, la hoja de solicitud y reporte de resultados en la parte superior izquierda de la misma, no usar tela adhesiva ni diurex para pegarla o identificarla.

Anotar en la hoja de concentrado semanal todos los estudios con los siguientes datos; Jurisdicción Sanitaria, unidad que envía, número progresivo para cada muestra, nombre de la usuaria, edad y fecha de la toma.

El contenido de transporte de laminillas (fig. 44) deberá engraparse junto con las solicitudes de estudio citológico para colocarlas posteriomente en el maletín de transporte de muestras hacia la Jurisdicción Sanitaria y/o laboratorio de citología.

Fig. 45

Las muestras deberán enviarse en un lapso no mayor a 7 días, utilizando alguna de las siguientes estrategias o las implementadas por los servicos de salud estatales.

• Traslado de las muestras y recolección de resultados por personal de la unidad cuando acudan a la Jurisdicción por insumos, entrega de papelería o recoger y entregar nóminas.

• Recolección de los maletines y muestras así como la entrega de resultados a las unidades de salud por personal de la Jurisdicción, en recorridos programados para esta actividad.

Todo lo anterior con el propósito de asegurar la entrega de resultados a las usuarias en un plazo no mayor de 21 días. (fig. 45).

Entrega de resultados y seguimiento de casos

Será obligatorio para el prestador del servicio anexar el original del formato de solicitud de estudio citológico cervical al expediente de cada usuaria, así como registrarlo en la Cartilla Nacional de Salud de la Mujer y entregarle el resultado, la información se proporcionará confidencialmente de forma verbal, explicandole y proporcionandole a la mujer la información que requiera al respecto (fig. 46).

Cuando el resultado sea anormal, el personal de salud localizará a la paciente para citarla al centro de salud e informarle de una manera sencilla y clara su resultado y orientarla para su tratamiento oportuno, entregándole su documentación (notificación del resultado y referencia de citología cervical emitida por el sistema de computo PROCACU SICAM, la Cartilla Nacional de Salud de la Mujer bien requisitada) que deberá llevar el día de su cita a la Clínica de Colposcopía que es el lugar a donde se referirá a la mujer cuando se trate de una lesión de bajo o alto grado, o bien al Centro Oncológico o tercer nivel de atención en caso de un cáncer invasor.

Fig. 46



Para realizar el seguimiento de los casos enviados a la clínica de displasias o centro oncológico, el coordinador jurisdiccional del programa solicitará a cada unidad médica un informe de la contrarreferencia de cada paciente que fue sometida a exploración colposcópica y/o tratamiento, para hacer monitoreo de todas las pacientes que deben acudir.